Aus dem Annastift Hannover-Kleefeld.
(ehemaliger Chefarzt Professor Dr. Valentin)

Ueber angeborenen Zahnmangel und Vererbung

Inaugural-Dissertation

zur

Erlangung der zahnärztlichen Doktorwürde
einer Hohen Medizinischen Fakultät
der Georg-August-Universität zu Göttingen,
vorgelegt am 20. 11. 1937

von

Werner Riebeling,
Zahnarzt, Kassel.

1938

Druck: Lengericher Handelsdruckerei, Lengerich i. W.

Digitized by the Internet Archive
in 2026

https://archive.org/details/IA40154024_0392

Ueber angeborenen Zahnmangel und Vererbung.

Angeborener Anlagemangel von Zähnen tritt in zwei untereinander verschiedenen Erscheinungsformen auf. Die eine besteht darin, daß in gesetzmäßiger Weise bestimmte Zähne immer wieder von der Nichtanlage betroffen werden. Irgendwelche Störungen an anderen Organen sind dabei nicht zu beobachten oder in Beziehung zu bringen. Bei der anderen Erscheinungsform handelt es sich um einen Anlagemangel, der wahllos ganze Zahngruppen oder das Gesamtgebiß befällt, und in zahlreichen Fällen sind damit verbunden Entwicklungsstörungen an anderen Organen festzustellen.

Die Fachwelt ist sich heute darüber einig, daß es sich bei der ersten Form um den Ausdruck eines progressiven phylogenetischen Vorganges handelt, der „durch die immer geringer werdende Beanspruchung des Kieferapparates ausgelöst und unterhalten wird". (K o r k h a u s).

Das menschliche Gebiß, als Abkömmling des Säugetiergebisses mit 44 Zähnen, ist seit der Tertiärzeit bis zur Gegenwart auf 32 Zähne reduziert worden und steht im Begriff weiterer Rückbildung. Bei den Zähnen, die dadurch nicht mehr zur Anlage kommen sollen, handelt es sich in erster Linie um die oberen seitlichen Schneidezähne und die Weisheitszähne beider Kiefer. Danach in geringerem Maße um die unteren zweiten Prämolaren (P e c k e r t) und die unteren mittleren Schneidezähne. Auch das sehr selten auftretende Fehlen der Eckzähne soll in diesem Sinne zu deuten sein (W i l l n e r).

In diesem caenogenetischen Sinne werden auch die verschiedenen Formen der Unterentwicklung dieser Zähne gedeutet, die häufig anzutreffen sind. „Verkleinerung, Zapfenzahnform und Nichtanlage sind nur graduelle Unterschiede desselben Reduktionsprozesses" (K o r k h a u s). Die Ausgangsform der Zähne, als Nachfolger der Plakoidschuppen, war die Zapfenform. Aus ihr entwickelten sich die heutigen Formen. „Beweis hierfür ist sowohl Form, Anzahl und An-

ordnung der Tuberkula, wie auch die Tatsache, daß jeder Höcker für sich erkranken kann" (Franke).

Ein familiäres Auftreten dieser Erscheinungsform ist häufig beobachtet worden, im besonderen bei den oberen seitlichen Schneidezähnen. Ueber den Erbgang selbst ist man im Unklaren, z. T. wird von einfacher Dominanz berichtet, z. T. von Rezessivität. Korkhaus bezeichnet diese Form angeborenen Zahnmangels als echte vererbte Zahnunterzahl.

Im Gegensatz zu dieser Form steht die wesentlich seltener anzutreffende andere Erscheinungsart. Eine Deutung im Sinne einer Reduktion ist auszuschließen, denn häufig ist zu beobachten, daß gerade die Zähne, deren Fehlen im caenogenetischen Sinne erklärt wird, noch vorhanden sind. Außerdem weisen sowohl das wahllose Ergriffensein ganzer Zahngruppen oder die Nichtanlage sämtlicher Zähne, wie auch die Kombination mit Störungen an anderen Organen auf andere Ursachen hin, über die heute noch Meinungsverschiedenheiten bestehen.

Angeregt durch einen Fall von angeborenem teilweisen Zahnmangel, der mir in liebenswürdiger Weise von dem ehemaligen Chefarzt des Annastiftes, Hannover, Herrn Professor Dr. Valentin, zur Verfügung gestellt worden ist, möchte ich die Literatur ähnlicher Fälle zusammenstellen, um dadurch eine Klärung des von mir beobachteten Falles herbeizuführen zu versuchen.

Patientin: Irmgard H. geb. 14. 4. 1902.

Vorgeschichte: Die jetzt 35jährige Patientin ist das vierte Kind unter acht Kindern (vier Brüder, vier Schwestern). Die beiden ältesten Geschwister leben nicht mehr. Der älteste Bruder ist im Krieg gefallen, die älteste Schwester ist früh gestorben. Die Eltern sind gesund, nicht blutsverwandt und ohne Besonderheiten. Die Patientin gibt an, noch mehrere Milchzähne zu besitzen, die sie nicht gewechselt hat. Im linken Oberkiefer sei ihr ein Zahn ausgefallen, der durch ein Brückenglied ersetzt sei. Sonst seien ihr keine Zähne verloren gegangen, noch ausgezogen worden. Ueber Beschwerden klagt sie im allgemeinen nicht. Ihre verstorbene Großmutter soll ebenfalls eine Anzahl Zähne nicht gewechselt haben, desgleichen ihr Bruder Dietrich H. und ihre Cousine Hedi B. und deren achtjährige Tochter Ursel. Nach den Angaben der Patientin konnte nebenstehender Stammbaum aufgestellt werden.

Stammbaum der Familie H., B.

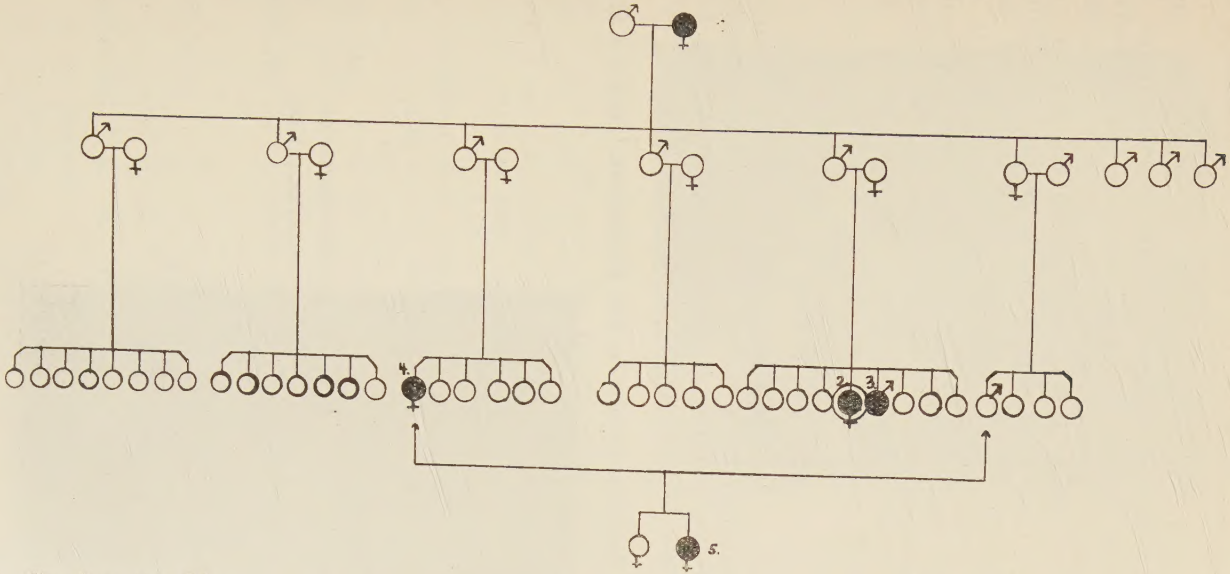

1. Großmutter H.
2. Irmgard H.
3. Dietrich H.
4. Hedi B.
5. Ursel B.

● = mit der Anomalie behaftete Familienmitglieder.

◉ = untersuchtes mit der Anomalie behaftetes Familienmitglied.

Die Allgemeinuntersuchung im Annastift, Hannover, ergab:

Allgemeinbefund: Die Patientin ist von gesundem Aussehen, mittlerer Größe und in gutem Ernährungszustand. Es ist kein krankhafter Befund an den inneren Organen festzustellen, insbesondere keine Anzeichen innersekretorischer Störungen. Haare, Haut, Drüsen, Nägel o. B. Kiefer von normaler Größe. Im Frontzahngebiet erscheinen die Zähne bei Berücksichtigung der Beziehung zwischen Skelett und Gebiß auffallend klein. Die Farbe ist gelb, der Schmelz erscheint in seiner Struktur gestört, ist aber von anormaler Stärke. Der Schmelzmantel reicht nicht bis zur Okklusionsfläche heran. Zwischen den einzelnen Zähnen Lücken. Diastema. Das Gebiß als Ganzes neigt zur Paradentose.

Spezieller Befund:

Oberkiefer: An bleibenden Zähnen sind vorhanden: Auf beiden Seiten die mittleren und seitlichen Schneidezähne, von denen der linke seitliche überkront ist, die beiden Eckzähne — der linke besitzt eine Krone, der rechte eine Fül-

Fotografische Gebißaufnahmen der Patientin Irmgard H.

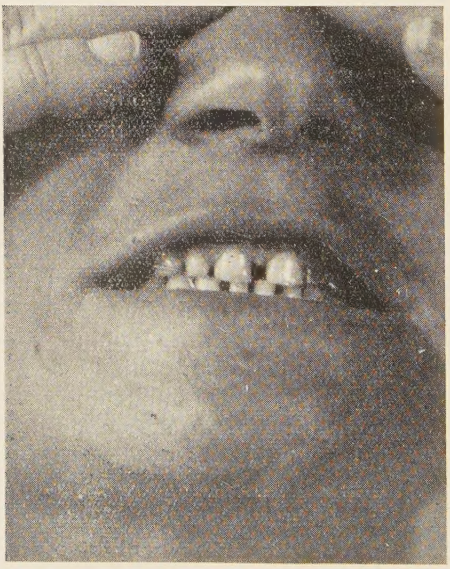

←Oberkiefer 321 | 123

L

←Unterkiefer 321 | 123

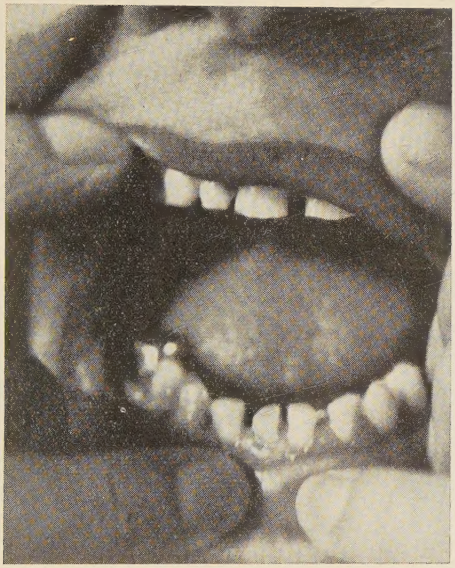

←Frontzahngebiet im Unterkiefer

lung — und die beiden ersten Molaren, von denen der linke eine Krone trägt und der rechte gefüllt ist. Auf der linken Seite steht noch der zweite Prämolar, mit einer Krone versehen. Der erste Prämolar ist durch ein Brückenglied ersetzt. Auf der rechten Seite steht noch der erste Milchmolar.

Unterkiefer: An bleibenden Zähnen stehen die beiden mittleren und seitlichen Schneidezähne, die beiden Eckzähne und die beiden ersten Molaren, von denen der linke eine Krone trägt, der rechte eine Füllung. Auf der rechten Seite steht dazu noch der erste bleibende Prämolar, mit einer Füllung versehen. An Milchzähnen befindet sich auf der rechten Seite der zweite Milchmolar mit einer Krone, und auf der linken Seite der ebenfalls überkronte erste Milchmolar.

Gebißschema.

Oberkiefer:	F				F				K	K			K	K	
	6			IV	3	2	1	1	2	3			5	6	
	6	V	4	3	2	1	1	2	3	IV				6	L
Unterkiefer:	F	K	F							K				K	

R = Rechts
L = Links
F = Füllung
K = Krone

Arabische Ziffern = bleibende Zähne
Römische Ziffern = Milchzähne.

Danach fehlen also:

Oberkiefer:	R	8	7	5	4	4			7	8	L
Unterkiefer:		8	7	5		4	5	7	8	

Röntgenbefund: Der Röntgenbefund ergibt die Nichtanlage der fehlenden Zähne. An den stehengebliebenen Milchzähnen sind keine Resorptionserscheinungen festzustellen. Auffallend ist die Kleinheit der Wurzeln der vorhandenen Zähne besonders im Frontzahngebiet.

Röntgenaufnahmen der Patientin Irmgard H.

O. K. Rechts IV 6

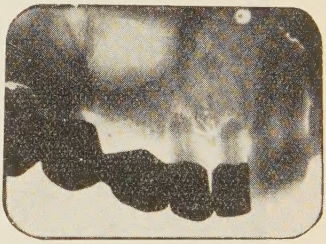

2—6 O. K. Links

O. K. Rechts 3 IV6

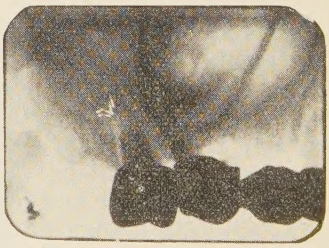

2—6 O. K. Links



Frontzahngebiet im O. K.

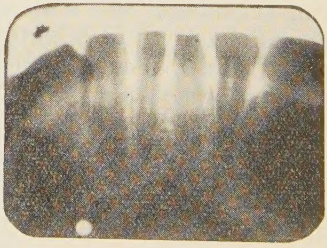

Frontzahngebiet im U. K.



U. K. Rechts $\overline{1—4}$

$\overline{3—6}$ U. K. Links

U. K. Rechts $\overline{4—6}$

$\overline{6—4}$ U. K. Links

O. K. = Oberkiefer
U. K. = Unterkiefer
Römische Zahlen = Milchzähne
Arabische Zahlen = bleibende Zähne

In Bezug auf die anderen mit der Anomalie behafteten Mitglieder der Familie der Patientin ergab sich folgendes:

Bei dem 42jährigen Bruder Dietrich H. erwies sich eine Kontrolle der Angaben der Patientin I. H. als zwecklos, da dem Patienten im Laufe der Zeit mehrere Zähne entfernt worden sind, sodaß er in beiden Kiefern Ersatzstücke trägt. Jedoch sind in früherer Zeit aus Anlaß des Zahnmangels von einem Zahnarzt Röntgenaufnahmen gemacht worden, die aber nicht mehr aufzufinden sind.

Die beiden Patienten, Frau Hedi B. und deren achtjährige Tochter Ursel ließen sich leider nicht zu einer speziellen Kieferuntersuchung bewegen. Die Allgemeinuntersuchung im Annastift, Hannover, ergab keine Besonderheiten.

Nach dem Stammbaum stammt das Kind Ursel B. aus einer Ehe zweier Blutsverwandter. Es hätte durch eine genaue Untersuchung der beiden Patienten Hedi B. und Ursel

B. eine klare Bestimmung des Erbganges der Anomalie erhoben werden können. Insofern ist es nicht klar, ob ein dominanter oder rezissiver Erbgang in der Familie anzunehmen ist.

Mitteilungen über ähnliche Zahnbefunde sind in der mir zur Verfügung stehenden Literatur relativ wenig gemacht. In einem Großteil der gesamten Fälle handelt es sich um eine Vergesellschaftung von Zahnmangel mit Störungen an anderen Organen. Ich möchte aus der Literatur nur die Fälle anführen, die durch Röntgenaufnahmen auch wirklich als Zahnmangel festgestellt worden sind, und führe nur einige wenige nicht durch Röntgenaufnahmen belegte Fälle älterer Literatur an.

Ueber angeborenen Zahnmangel ohne Störungen an anderen Organen berichtet:

C a m n i t z e r : Bei einem 18jährigen Mädchen stehen im Oberkiefer die beiden ersten bleibenden Schneidezähne — die seitlichen Schneidezähne sind Milchzähne — die Milcheckzähne und die beiden zweiten Milchmolaren. Im Unterkiefer stehen rechts der bleibende Eckzahn und erste Milchmolar, links der zweite Milchschneidezahn, der Milcheckzahn, der erste Milchmolar und der erste bleibende Molar. Der Vorgeschichte nach sind der Patientin keine Zähne ausgefallen oder gezogen worden. Familiengeschichte o. B. Kein pathologischer Befund an anderen Organen. Die Röntgenuntersuchung ergab die Nichtanlage der fehlenden Zähne.

M a a g k : Achtjähriger Junge mit hochgradigem Fehlen von Zähnen. Auf Grund der Röntgenuntersuchung ergab sich verzögerte Dentition und die Nichtanlage von acht Zähnen: Im Oberkiefer beide dritte Molaren und links der zweite Molar, im Unterkiefer beide dritte Molaren, links der mittlere Schneidezahn, der erste und zweite bleibende Molar. Seniles Aussehen der Kiefer. Sonst kein pathologischer Befund an anderen Organen. Familienanamnese o. B.

F r a n k e : 27jährige Patientin. Der Gebißbefund lautet:

Oberkiefer:

R	8	7	6	IV	III	II	I	I	II	III	4	6	7	8	L
	8	7	6		III	II	I	I	II	III	IV	6	7	8	

Unterkiefer:

R = Rechts
L = Links
Römische Zahlen = Milchzähne
Arabische Zahlen = bleibende Zähne

Die unteren Frontzähne sind nur zapfenförmig. Diastema. Sonst kein pathologischer Befund. Familiengeschichte o. B.

Wieting: 12jährigem Knaben, der im allgemeinen etwas zurückgeblieben erscheint, fehlen sowohl die Milch- wie auch die bleibenden Zähne. Sonst kein pathologischer Befund. Familienanamnese o. B.

Doubleday: 17jähriger junger Mann. Im Oberkiefer sind nur 6 bleibende Zähne, im Unterkiefer 4, sonst kein pathologischer Befund.

Szabo: 7jähriger Knabe mit 6 Zähnen: Im Oberkiefer zwei mittlere Schneidezähne in Zapfenzahnform und die beiden zweiten Milchmolaren, im Unterkiefer die beiden zweiten Milchmolaren. Sonst keine pathologischen Besonderheiten.

Gardner: 11jährigem Mädchen fehlen 23 bleibende Zähne. Es stehen im Oberkiefer an bleibenden Zähnen die beiden ersten und zweiten Molaren. An Milchzähnen sind die beiden Eckzähne vorhanden. Andere Zähne fehlen. Im Unterkiefer stehen die beiden ersten und zweiten Milchschneidezähne, die bleibenden Eckzähne und zweiten Molaren. Rechts steht noch der erste bleibende Prämolar. Sonst kein pathologischer Befund. Der Familiengeschichte nach, deren Unsicherheit allerdings zugegeben wird, ist bei 6 Generationen in offenbar dominantem Erbgang dieser Zahnmangel zu beobachten.

Zimmermann: Hochgradiger Zahnmangel bei 4 Geschwistern derselben Familie. Dem ältesten Kind (weiblich, 20 Jahre) fehlen 8 Zähne, dem nächsten Kind (männlich, 18 Jahre) fehlen 23 Zähne, dem vorletzten (männlich, 16 Jahre) fehlen 5 Zähne, dem letzten (weiblich, 13 Jahre) fehlen 23 Zähne. Die verstorbene Mutter soll ebenfalls Zahnmangel gehabt haben. Sonst kein pathologischer Befund.

Allerhand: 1. 21jähriger Mann. Im Oberkiefer sind nur die rechten Milcheckzahnwurzeln vorhanden, links die Wurzel des zweiten Milchmolaren. Sonst keine Zähne, was Röntgenaufnahmen bestätigen. Progener Kiefer. Sonst keine pathologischen Besonderheiten.

2. Der jüngere, 8jährige Bruder. Im Oberkiefer sind die beiden zweiten Milchmolaren vorhanden, im Unterkiefer die gleichen Zähne und die beiden Sechsjahrmolaren. Sonst ebenfalls kein pathologischer Befund. Der Mutter fehlen eine Anzahl Zähne angeblich seit ihrer Kindheit.

Ueber angeborenen Zahnmangel verbunden mit Störungen an anderen Organen sind in der Literatur folgende Fälle aufgezeichnet:

Bekannt aus älterer Literatur ist der Fall der russischen Haarmenschen Andrian Jeftichejew und dessen Sohn Fjedor, die von Parreidt und Virchow untersucht worden sind. Beide besaßen nur einige Zapfenzähne im Munde, daneben war übermäßige Haarentwicklung festzustellen, außerdem dünne Haut, Unterentwicklung der Nägel und gehemmte Schweißsekretion. Parreidt stellte später fest, daß die Haare fötalen Charakters waren.

Von Moos: Einem 10jährigen Jungen fehlen sowohl die Milch- wie auch die bleibenden Zähne. Dazu spärlicher Haarwuchs fötalen Charakters, dünne trockene Haut, fehlende Schweiß- und Talgdrüsen, Fehler an den Ohren, Sattelnase, Ozaena, angeborener Schwachsinn.

Schönlank: 1. 7jährigem Jungen fehlen sämtliche Zähne beider Dentitionen. Daneben spärliches Lanugohaar, trockene dünne Haut, fehlende Schweißbildung, Sattelnase, Ozaena. Familienanamnese o. B.

Tendlau: (aus älterer Literatur): Einem 48jährigen Mann mit völligem Haarmangel, Fehlen der Augenbrauen und Sattelnase, fehlen im Unterkiefer sämtliche Zähne, im Oberkiefer sind zwei Molaren und zwei Kegelzähne vorhanden.

Löwy-Wechselmann: Zwei Neffen des von Tendlau untersuchten Patienten. Unterkiefer zahnlos, im Oberkiefer drei Kegelzähne. Sonst völliger Haarmangel am Körper, starke Haararmut am Kopf, trockene dünne Haut, senile Alveolarkämme.

Etheridge: 9jähriges Mädchen. Im linken Unterkiefer keine Zähne, im linken Oberkiefer stehen bleibender Eckzahn, erster Molar und zweiter Milchmolar. Im rechten Ober- und Unterkiefer fehlen nur die mittleren Schneidezähne. Die linke Kopfhälfte ist völlig haarlos. Die linke Augenbraue fehlt. Die linke Gesichtshälfte allgemein ist schwächer entwickelt. Die rechte Seite ist normal. Familienanamnese o. B.

Kiär: 25jähriger Mann besitzt im Unterkiefer keine Zähne, im Oberkiefer 5 Milchzähne. Fehlen der Nägel an Händen und Füßen, senile Alveolarkämme. Familienanamnese o. B.

Christ: 12jähriger Junge. Außer zwei eckzahnähnlichen Gebilden im Oberkiefer besitzt er keine Zähne. Völli-

ges Fehlen der Haare, geringe Nageleigentümlichkeiten, keine Schweißsekretion.

Dependorf: 13jähriger Junge von schwachem Skelettbau. Hochgradiger Zahnmangel. Im Oberkiefer vorhanden: Die seitlichen Schneidezähne, 2 Milchmolaren und 2 bleibende Molaren, im Unterkiefer die Eckzähne, 2 Milch- und 2 bleibende Molaren vorhanden. Haarmangel am Kopf und Stamm, dünne trockene Haut, Fehlen der Wimpern und Augenbrauen, Unterentwicklung der Nägel und Schweißdrüsen.

Schönlank: 2. 12jähriges Mädchen. Im Oberkiefer nur 5 Zähne vorhanden. Sonst keine Zähne. Behaarung nur wenig spärlich. Für eine Unterentwicklung der Schweißdrüsen sprach der Befund, daß nach einer Pilokarpininjektion kein Schweißausbruch auftrat. Familienanamnese o. B.

Bode: 6jähriges Mädchen. Fehlen der Zehen und Fingernägel, auffallend kurze Extremitäten und Zahnmangel. Es fehlen in beiden Kiefern die mittleren und seitlichen Schneidezähne, im Unterkiefer außerdem die zweiten Molaren. Familienanamnese unklar, Vererbung wahrscheinlich.

Köster: 15jähriges Mädchen mit beiderseitiger Spalthand- und Spaltfußbildung. Pigmentloses Haar, hochgradiger Zahnmangel: Im Oberkiefer vorhanden: Die mittleren bleibenden Schneidezähne, die seitlichen Milchschneidezähne und die bleibenden ersten Molaren. Im Unterkiefer stehen die seitlichen Milchschneidezähne, die Milcheckzähne, der erste linke Prämolar und die ersten Molaren. Familiengeschichte o. B.

Josefson: 11jähriger Junge. Dünnes Haar, Hypoplasie der Genitalien und Zahnmangel. Im Oberkiefer nur 5 Zähne vorhanden, im Unterkiefer 3. Der zweite Bruder (5 Jahre) hatte nur 6 Milchzähne. Der dritte Bruder (3 Jahre) hatte nur 4 Milchzähne und riesige Genitalentwicklung. Der Vater ist gesund. Die Mutter hatte starke Haarbildung und eine akzessorische Brustwarze.

Sprinzels: 17jähriger junger Mann, der auf Grund eines Tumors, der den Hypophysenvorderlappen komprimierte, in der Allgemeinentwicklung zurückgeblieben war (Zwergwuchs), trockene Haut besaß, wenig Behaarung und keine Schweißsekretion hatte. Es waren die Eckzähne und unteren ersten Molaren Milchzähne. Familienanamnese o. B.

Polet: Bei einem Knaben mit Kryptorchismus und hochgradigem Zahnmangel wird dünne zarte Haut, — leicht ödematös — trockene helle Haare, fehlende Augenbrauen, an den Geschlechtsteilen unvollkommener Descensus des rechten Hodens, links Kryptorchismus festgestellt.

Franzheim: 25jähriger Mann besitzt im Oberkiefer 2 molarenähnliche Zapfenzähne. Sonst keine Zähne vorhanden. Dünnes Haar, Nägelmißbildung an Händen und Füßen, Verwachsen der zweiten und dritten Zehe des linken Fußes. Testes rechts größer als links. Schweißsekretion normal.

Schär: Vier Mädchen mit Zahnstörungen und Defekten an Haaren, Haut und Schweißdrüsen. Eltern normal. Mutter wegen Tetanie strumektomiert. Familienanamnese o. B.

In dem von mir beobachteten Fall handelt es sich um eine nur auf das Zahnsystem beschränkte Anomalie. Zur Klärung der Frage nach Art und Ursache möchte ich zunächst auf die Entwicklungsgeschichte der Zähne und der anderen hauptsächlich betroffenen Organe eingehen.

Entwicklungsgeschichte.

Die Zähne entspringen einer im Grunde einheitlichen Zahnleiste. Wenn sich das Epithel des äußeren Keimblattes zu differenzieren beginnt und in das mittlere Keimblatt hineinwächst, ist diese als eine bogenförmige Epithelverdickung längs des Ober- und Unterkiefers festzustellen. Aus dieser Zahnleiste wachsen in regelmäßigen Abständen kolbige Verdickungen, die Schmelzorgane der Milchzähne, in die Tiefe, die später nur noch durch den Kolbenhals mit der Zahnleiste in Verbindung stehen. Bei einer Fötuslänge (Schädel-Steißlänge) von 10 cm beginnt sich auf der Zungenseite die Ersatzzahnleiste auszubilden, aus der die bleibenden Zähne in gleicher Weise wie die Milchzähne entstehen. Die drei bleibenden Molaren gehören der Milchzahnperiode an und entstehen dadurch, daß hinter dem zweiten Milchmolaren die Milchzahnleiste lateral auswächst und durch Einstülpung die Schmelzorgane dieser Zähne bildet. Die Kappe des ersten bleibenden Molaren bildet sich bei einer Fötuslänge von 18 cm. Zur Zeit der Geburt entsteht die Kappe des zweiten bleibenden Molaren und im 5. Lebensjahr die des dritten. Die Knospenform der Ersatzzähne entsteht bei 28—30 cm Fötuslänge. Am Aufbau des Zahnes sind äußeres und mittleres Keimblatt beteiligt. Vom äußeren Keimblatt wird der Schmelz, vom mittleren Keimblatt Dentin, Pulpa und Zement beeinflußt. Die Verkalkung ist hauptsächlich von der Funktion der Epithelkörperchen abhängig.

Außer den Zähnen sind von den anderen Organen Haare, Haut, Nägel, Schweiß-, Talg-, Milchdrüsen ektodermalen Ursprungs.

Die Entwicklung der Schweißdrüsen setzt etwa im 5. Fötalmonat ein.

Die Haare entstehen am Ende des 2. Fötalmonates zunächst an Augenbrauen, Oberlippe und Kinn. Im 4. Monat setzt die Haarbildung des übrigen Körpers ein. Nach der Geburt wird das erste Haar, Lanugohaar, gewechselt, und dieser Wechsel findet dann regelmäßig statt. Bart-, Achsel- und Schamhaare wandeln sich zur Pubertätszeit um.

Die Nägelbildung beginnt etwa in der 8.—14. Fötalwoche.

Bezüglich der Verbindung von Störungen der Zahnentwicklung mit solchen der Haut-, Haar-, Nägel-, Schweiß- und Talgdrüsenentwicklung ist man der Ansicht, daß es sich hierbei um den Ausdruck einer zentralen Störung im Bereich des äußeren Keimblattes handelt. „Wenn die Entwicklungshemmung früh genug eintritt, so unterbleibt die Bildung der Epitheleinsenkungen- oder faltungen, die am äußeren Integument zur Entstehung der Haare, der Schweißdrüsen und Talgdrüsen führen und die an dem Teile des Ektoderms, der sich zur Bekleidung der Mundhöhle eingestülpt hat, als Zahnleiste in Erscheinung tritt“ (Schönlank).

In anderen Fällen handelt es sich offenbar nur um lokale Störungserscheinungen, die das Zahnsystem betreffen. Ueber diese Fälle gehen die Meinungen auseinander. Sie werden teils als abgeschwächte und nur noch an den Zähnen sichtbare zentrale Entwicklungsstörungen des äußeren Keimblattes aufgefaßt (Schönlank, Franke), oder es wird die häufig beobachtete Unterentwicklung der Alveolarkämme als ein Symptom mangelhafter Kieferknochenentwicklung damit in Beziehung gebracht (Schär, Lyons).

Zuletzt handelt es sich auch um Fälle, in denen die Zahnentwicklung mit Störungen an Organen mesodermaler Herkunft verbunden ist (Köster, Bode).

Im allgemeinen muß man annehmen, daß bei einer primären Störung des äußeren Keimblattes, das mittlere Keimblatt von der Störung mitergriffen ist und umgekehrt, infolge der entwicklungsgeschichtlichen Beziehungen der beiden Keimblätter zueinander. Denn das senile Aussehen der zahnlosen Kieferpartien wird auch bei den Fällen auf der Basis ektodermaler Störungen beobachtet.

Die Ursachen für den Anlagemangel der Zähne wie auch für die anderen Störungen sind, wie Peckert hervorhebt, ausschließlich in der frühen Embryonalzeit zu suchen.

Allgemein kommen äußere (exogene) und innere (endogene) Ursachen in Betracht. Nur in der Minderzahl der Fälle sind äußere Momente als Anlaß der Störung anzunehmen. Als solche wären zu nennen: Krankheiten allgemeiner Natur, entzündlich destruktive Vorgänge, die den Kieferknochen betreffen, Traumen, akzidentelle Mißbildungen. In den meisten Fällen liegen aber offenbar innere Ursachen vor. Sowohl die Vererbung der Anomalien weist auf solche hin, wie auch das symmetrische Auftreten der Störung und das gleichzeitige Mitgestörtsein anderer entfernt liegender Organe.

Die Vererbung ist in etwa 60 % der Fälle festzustellen und ursächlich beschuldigt. Bei einer Betrachtung unter diesem Gesichtspunkt ist auffällig, daß bei den Fällen auf Grund einer zentralen Störung des äußeren Keimblattes das männliche Geschlecht fast ausschließlich betroffen ist, und daß diese Anomalienkombination sich gesetzmäßig in rezessivem Erbgang zu vererben scheint, ähnlich wie bei anderen geschlechtsgebundenen Krankheiten (Hämophilie). Eine Bindung an das Geschlechtschromosom wird zwar von manchen bestritten (z. B. Schär), doch hat schon Darwin, wie Korkhaus berichtet, und später Thadani in einer amerikanischen Zeitschrift auf Grund eines Falles von Haar- und Zahnanomalien in einer Hindufamilie darauf hingewiesen. Danach waren in dieser Familie nur die Männer von der Anomalie befallen, während die Frauen sie zu vererben schienen.

Bei den Fällen von Zahnmangel ohne Störungen an anderen Organen ist eine solche Bindung an das Geschlechtschromosom dagegen nicht festzustellen. Die beiden Geschlechter sind gleichstark an der Störung beteiligt, und in den meisten Fällen ist sogar ein dominanter Erbgang zu beobachten.

Die gleiche Feststellung scheint auch für die anderen Anomalienkombinationen zuzutreffen. Die Feststellung der Vererbung bringt aber nicht die prinzipielle Frage zur Beantwortung, ob es sich bei den Fällen um eine gestörte Anlage von vornherein handelt. Es können auch vererbbare andere Störungen eine normal angelegte Organanlage betroffen haben.

In dieser Beziehung werden hauptsächlich innersekretorische Einflüsse als Ursachen herangezogen. Die Bedeutung des innersekretorischen Drüsensystems für den Organismus

ist heute wohl bekannt. Ueber ihre Wirkung im Einzelnen herrscht dagegen noch weitgehend Unklarheit. Es ist ein System von Drüsen, die zwar jede für sich eine bestimmte Funktion ausüben und Bedeutung haben, untereinander aber in engen Beziehungen stehen, teils im Sinne einer Correlation oder auf Grund entwicklungsgeschichtlicher Bindungen, teils in kompensatorischem Sinne.

Von den Drüsen, deren Wirkung in unserem Sinne für den sich entwickelnden Organismus und eventuell speziell für die Zähne von Bedeutung ist, sind zu nennen: Die Schilddrüse, die Epithelkörperchen, die Hypophyse, die Thymusdrüse, deren Wirkung bis zur Pubertätszeit reicht, und die Keimdrüsen, die von der Pupertätszeit ab wirken.

Die Schilddrüse hat eine Wirkung auf die Allgemeinentwicklung des Organismus. Bei Funktionsausfall treten die schweren Allgemeinstörungen in körperlicher und geistiger Beziehung auf, wie sie die Krankheitsbilder des Myxödem und des Kretinismus zeigen. Die Störungserscheinungen an den Zähnen hat Kranz untersucht. Sie zeigen sich in Anomalien der Form, der Größe und Zahnstellung, wie auch in Verzögerung des Zahndurchbruches, der durch Schilddrüsenfütterung im Tierversuch behoben werden konnte. Die Epithelkörperchen haben eine der Schilddrüse entgegengesetzte Funktion. Sie regulieren den Kalkstoffwechsel und sind in der Hinsicht von besonderer Bedeutung für die Verkalkung der Zähne. Bei mangelnder Funktion der Epithelkörperchen tritt das schwere Krankheitsbild der Spasmophylie zu Tage. Wiederum untersuchte Kranz und auch Erdheim die Wirkung auf das Zahnsystem im Tierversuch. An den Zähnen zeigten sich rachitisähnliche Veränderungen, die auf mangelnder Verkalkung besonders im Dentin beruhen. Daneben wurde sowohl Verzögerung des Zahnbruches, wie auch die Nichtanlage von Zahnkeimen beobachtet. Bei Funktionsmangel der Hypophyse, von der nur der Vorderlappen als innersekretorisches Organ erkannt ist, treten intensive Wachstumsstörungen (Zwergwuchs) auf. Kranz untersuchte auch hier im Tierversuch die Wirkung auf die Zähne. Er stellte neben allgemeiner Unterentwicklung der Knochen, die auch an den Schädel- und Kieferknochen auffällig war, Verkleinerung der Zähne und Störungen der Zahnbildung fest. An der Thymusdrüse wurde häufig eine frühzeitige Degeneration festgestellt. Die Thymusdrüse ist als reine Wachstumsdrüse erkannt worden. Bei

ihrem Funktionsausfall ist an den Zähnen neben schwacher Entwicklung der Zähne und Verzögerung des Zahndurchbruches auch Hemmung der Zahnbildung zu beobachten. Bei Ausfall der Keimdrüsenfunktion sind die bekannten Erscheinungen der Kastration festzustellen. Neben Unterentwicklung der Bart- und Schamhaare und Brustdrüsen sind z. B. an kastrierten Schweinen Entwicklungsstörungen auch im Zahnsystem regelmäßig zu beobachten.

Die übrigen innersekretorischen Drüsen haben in unserem Sinne weniger Bedeutung. Ob die Wirkung der Langerhans'schen Inseln mit der Paradentose in Beziehung zu bringen ist, ist noch eine offene Frage. Bei Diabetes braucht nicht unbedingt Paradentose aufzutreten.

Zuletzt wird noch das vegetative Nervensystem ursächlich genannt. Besonders in Bezug auf die Correlation zwischen Zahnmangel und Haar- und Nägelmißbildung ist diese Annahme insofern einleuchtend, „als die Zähne als Ektodermgebilde ähnlichen nervösen Einflüssen in ihrer Ernährung und Entwicklung unterliegen wie Haut und ihre Anhänge zur Zeit ihrer Entwicklung" (Allerhand).

Christ und Glaser sind der Meinung, daß das innersekretorische Drüsensystem mit dem vegetativen Nervensystem in engen wechselseitigen Beziehungen zueinander steht, teils ergänzend, teils sogar ersetzend, daß also zwischen diesen beiden Theorien keine Gegensätze bestehen, denn auch die Erregbarkeit der vegetativen Nerven ist für die Wirkung innersekretorischer Drüsen von Bedeutung.

Auf Grund dieser Betrachtungen müßte man bei einer innersekretorischen oder trophoneurotischen Störungsursache eine Mitbeteiligung des gesamten Organismus erwarten. Es müßten also bei den aufgezeichneten Fällen von Zahnmangel in weit größerem Maße Störungserscheinungen an noch anderen Organen festzustellen sein, ohne Rücksicht darauf, von welchem Keimblatt diese abstammen. Noch vielmehr ist dies für die Fälle ohne Störungserscheinungen an anderen Organen anzunehmen. Bei diesen verleitet zwar die Beobachtung, daß „das bleibende Gebiß in ausgesprochenerem Maße als das temporäre betroffen ist" (Peckert) leicht zu der Annahme eines sekundären späteren Störungseinflusses auf primär normal angelegte Organe. Bemerkenswert hierzu ist die Ansicht Josefson's, daß innersekretorische Störungen häufig erst nach der Geburt in Wirksamkeit treten, da der mütterliche Organismus dem Fötus weitgehend durch den Placentarkreis-

lauf, wie auch dem Neugeborenen teilweise durch die Muttermilch die fehlenden Stoffe ersetzt. Danach wäre eine primäre innersekretorische Störung während der Fötalzeit überhaupt ausgeschlossen, dagegen könnte eine solche für die Fälle herangezogen werden, die auf einen späteren Störungseinfluß hinweisen.

Inwieweit aber die auffällige Persistenz der Milchzähne in vielen Fällen und die Nichtanlage der dazu gehörigen bleibenden Zähne auf einen sekundären Störungseinfluß bei normaler Anlage hinweisen, muß solange unentschieden bleiben, als noch Dunkel über die primären Störungsursachen besteht.

Allerhand nimmt für die nur auf das Zahnsystem beschränkten Störungserscheinungen eher „eine Aplasie der Zahnleisten" an, infolge deren die Anlage einer bestimmten Zahnserie nicht zur Entwicklung kommen. Wenn bei diesen Fällen sowohl die Milch- wie auch die bleibenden Zähne nicht angelegt sind, will Allerhand sogar an eine „wirkliche Agenesie der Zahnleisten" denken.

Bei der Annahme einer Aplasie der Zahnleisten würde demnach die Bildungskraft der Zahnleiste nicht ausreichen, einen Teil der Zähne, in vielen Fällen offenbar die zuletzt erscheinenden, zu bilden, während die zuerst angelegten sich mehr oder weniger normal entwickeln können. Eine Anschauung, auf die im Prinzip schon Parreidt aufmerksam gemacht hat, wenn er sagt, daß bei einer Störung das zuletzt angelegte Organ besonders stark betroffen wird, während die schon angelegten und in der Entwicklung sich befindlichen gleichsam auf Kosten des zuletzt angelegten normaler ausbilden können.

Je nach dem Grad der Aplasie der Zahnleiste würde der mehr oder minder starke Zahnmangel zu erklären sein. Franke ist sogar der Meinung, daß es sich bei diesen nur auf das Zahnsystem beschränkten Erscheinungen um eine zentrale Hemmungsmißbildung des äußeren Keimblattes handelt, gleichsam also um eine Aplasie des Ektoderms. Er stützt seine Annahme auf die Beobachtung, daß in vielen Fällen die ektodermalen Störungen zu dem Grad der „Anodontie" in einem Verhältnis stehen. „Je stärker diese (Anodontie) war, umso auffälliger waren die ektodermalen Störungen". Das äußere Keimblatt würde demnach nicht die ausreichende Bildungskraft besitzen, die zur vollen Entwicklung der Zahnleiste nötig ist. Je stärker die Aplasie des äußeren Keim-

blattes, umso intensiver würde diese auch an den anderen ektodermalen Bildungsprodukten zu bemerken sein.

Ich möchte zum Schluß die Anschauung Schär's zu meiner eigenen machen, daß beim Zustandekommen der Anomalien sicherlich auch innersekretorische oder trophoneurotische Einflüsse eine Rolle spielen, daß sie „jedoch kaum als primäre oder noch weniger als allein ausschlaggebende Momente in Betracht kommen". Vielmehr möchte auch ich besonders für die nur auf das Zahnsystem beschränkten Entwicklungsstörungen eine Aplasie der Zahnleiste annehmen, deren tiefste Ursachen noch in unbekanntem und zu erforschendem Dunkel liegen.

Zusammenfassung.

In der vorliegenden Arbeit konnte ich einen Fall von angeborenem teilweisen Zahnmangel ohne gleichzeitige Störungserscheinungen an anderen Organen beschreiben. Auf Grund einer Zusammenstellung ähnlicher Fälle und solcher mit Störungen an anderen Organen habe ich versucht, eine Klärung des vorliegenden Falles herbeizuführen. Als ursächlichen Moment nahm ich hauptsächlich eine Aplasie der Zahnleiste an, deren tiefste Ursache neben innersekretorischen und trophoneurotischen Einflüssen noch unbekannter Natur ist. An Hand eines Stammbaumes, dessen Unsicherheit allerdings nicht bestritten wird, ist die Vererbung der Anomalie anzunehmen.

Literaturverzeichnis.

Allerhand: Ueber angeborenen Zahnmangel (Anodontia congenita). Vierteljahresschrift für Zahnheilkunde **1925**, 584, 586 ff.

Beadle: (s. Korkhaus S. 441).

Bode: Entwicklung des Zahnsystems gekoppelt mit Polydaktylie und Anonychia congenita. Dissertation Göttingen **1935**.

Camnitzer: Ein Fall von Anodontie. Zahnärztliche Rundschau **1928**, 1084.

Christ: 1. Morphogenese der Zapfenzähne. Ergebnisse der gesamten Zahnheilkunde **4**, 134 (1914),
2. Archiv für Dermatologie und Syphilis. **116**, 685 (1913).

Dependorf: (s. Allerhand S. 580).

Doubleday: (s. Allerhand S. 581).

Erdheim: (s. Misch S. 75).

Etheridge: (s. Allerhand S. 580).

Franke: Ein neuer Fall von Anodontie und kritische Betrachtung der bisher veröffentlichten Fälle dieser Anomalie. Zahnärztliche Rundschau **1936**, 2203.

Franzheim: „Ueber einen Fall von Anodontie". Deutsche zahnärztliche Wochenschrift **1927**, 86/87.

Gartner: (s. Korkhaus S. 442).

Gruber: Morphologie der Mißbildungen des Menschen und der Tiere. Schwalbe, 3. Abteilung, Lieferung 15, 10. Kapitel (1932).

Josefson: 1. Dentition und innere Sekretion, Neurologisches Zentralblatt **1911**.
2. Deutsches Archiv für klinische Medizin **113**, 591, (1914).

Kiär: Ein Fall von angeborenem gänzlichen Fehlen der permanenten Zähne. Korrespondenzblatt für Zahnärzte **1907**, 242.

Köster: Zur Frage der Zahn- und Haaranomalien bei syndaktyler Spalthand- und Spaltfußbildung. Dissertation Göttingen **1935**.

Korkhaus: Die Vererbung der Anomalien der Zahnzahl. Korrespondenzblatt für Zahnärzte **1929**, 435 ff. 447.

Kranz: 1. Innere Sekretion in Beziehung zur Zahn- und Kieferentwicklung, Deutsche zahnärztliche Wochenschrift **1916**.
2. Deutsche Monatsschrift für Zahnheilkunde **1912**.

Löwy-Wechselmann: (s. Korkhaus, S. 446).

Maagk: Ein Fall von Anodontia partialis congenita des bleibenden Gebisses. Zahnärztliche Rundschau **1928**, 406.

Misch: Lehrbuch der Grenzgebiete der Medizin und Zahnheilkunde **1**, 64, 633, 636 (1922).

v. Moos: Ueber Anodontie. Schweizer Vierteljahresschrift für Zahnheilkunde **29**, 147 (1919).

Parreidt: Ueber die Bezahnung bei Menschen mit abnormer Behaarung, Deutsche Monatsschrift für Zahnheilkunde **4**, (1886).
Peckert: Morphologie der Mißbildungen des Menschen und der Tiere. Schwalbe, 2. Abteilung, Lieferung 4; 5. Kapitel (1909/13).
Peritz: Die innere Sekretion und ihre Beziehung zur Mundhöhle. Deutsche Monatsschrift für Zahnheilkunde, **1913**, 297 ff.
Polet: (s. Allerhand, S. 583).
Port-Euler: Lehrbuch der Zahnheilkunde. Entwicklungsgeschichtlicher Teil **1920**, 273.
Schär: Das Kieferwachstum bei angeborenem Zahnmangel und vollständiger Zahnlosigkeit (Anodontia congenita). Schweizer Monatsschrift für Zahnheilkunde **37**, 225 (1927).
Schönlank: Vorstellung eines Falles von Anodontie. Deutsche Monatsschrift für Zahnheilkunde **1921**, 20/23.
Sprinzels: Wiener klinische Wochenschrift **1912**. H. 44.
Szabo: (s. Allerhand, 5. S. 581).
Tendlau: (s. Korkhaus, S. 445).
Wetzel: Lehrbuch der Anatomie für Zahnärzte **1930** 622, 661 ff. 672/73.
Wieting: Deutsche Medizinische Wochenschrift **1911** H. 11.
Willner: (s. Korkhaus, S. 440).
Zimmermann: (s. Korkhaus, S. 443).

Lebenslauf.

Als Sohn des Zahnarztes Dr. Friedrich Riebeling, Kassel, wurde ich am 11. Dezember 1911 in Kassel geboren. Nach Besuch der Städtischen Vorschule und des Wilhelmsgymnasiums zu Kassel legte ich Ostern 1932 meine Reifeprüfung am Wilhelmsgymnasium ab. Ich besuchte zunächst die Universität in Tübingen, an der ich Ostern 1934 das Physikum mit „gut" bestand. Nach dem Besuch der Universitäten in Breslau, Göttingen und Marburg legte ich am 1. Dezember 1936 mein Staatsexamen mit „gut" ab. Seit dem 1. Januar 1937 bin ich als Assistent bei meinem Vater tätig.